- Copyright - Il Pensiero Scientifico Editore downloaded by IP 216.73.216.252 Tue, 15 Jul 2025, 05:25:00

# Soffio cardiaco funzionale ed ecocardiografia: un problema risolto?

Maria Teresa Manes, Carmelo Pintaudi, Mario Balsano, Marisa Giglio*, Franco Plastina**, Franco Russo

*Divisione di Medicina Interna P.O. Rogliano, *Divisione di Pediatria, **Divisione di Cardiologia, Azienda Ospedaliera, Cosenza*

*Key words:*
**Echocardiography; Functional cardiac murmur.**

*Background.* **Is it really vanished the need for echocardiography in the differential diagnosis of functional pediatric murmurs?**

*Methods.* **To this aim 260 children (132 males, 128 females; age range 1-84 months) were examined with auscultatory cardiac murmur. All children underwent a clinical and instrumental evaluation (ECG and echocardiography) from two pediatric cardiologists with independent assessment.**

*Results.* **Two hundred and ten patients (Group A) were evaluated clinically with functional murmur, 45 patients (Group B) with pathological murmur, 5 patients (Group C) with uncertain pathology. ECG showed changes in 1 Group B patient. Echocardiography showed pathology in 15 Group A patients (6 patients with patent foramen ovale, 5 patients with interatrial defect, 2 patients with bicuspid aortic valve, 1 patient with mitral insufficiency, 1 patient with restrictive cardiomyopathy). Pathology was excluded in 3 Group B patients, and in 2 Group C patients. In our clinical analysis echocardiography showed sensitivity 75%, specificity 97%, positive predictive value 90%, and negative predictive value 92%.**

*Conclusions.* **In our experience we suggest to perform echocardiographic examination in children with functional murmur for complete assessment.**

(Ital Heart J Suppl 2000; 1 (12): 1582-1585)

Ricevuto il 20 giugno 2000; nuova stesura il 5 settembre 2000; accettato il 28 settembre 2000.

*Per la corrispondenza:*

Dr.ssa Maria Teresa Manes

*Via Seggio, 11*
*87041 Acri (CS)*

## Razionale

Scopo dello studio è stato quello di verificare, in una popolazione di bambini, la sensibilità, la specificità, il valore predittivo positivo e negativo della diagnosi clinica di soffio cardiaco funzionale.

## Materiali e metodi

A tal fine 260 bambini (132 maschi, 128 femmine, range di età 1-84 mesi), inviati presso il nostro centro per il reperto ascoltatorio di soffio cardiaco, sono stati sottoposti ad esame clinico da parte di due cardiologi pediatri; successivamente per ogni bambino è stata eseguita una valutazione strumentale consistente in un esame ECG ed un esame eco, indipendentemente dall'esito della valutazione clinica. In base all'ascoltazione cardiaca sono stati classificati tre gruppi di pazienti: Gruppo A, affetti da soffio funzionale; Gruppo B affetti da soffio patologico; Gruppo C di dubbia patologia. L'esame ECG è stato eseguito con apparecchio Cardioline utilizzando oltre alle 12 derivazioni standard la derivazione V3R. I dati eco (apparecchiatura utilizzata Aloka 860 con sonda da 5 e 7.5 MHz), le cui proiezioni sono state eseguite secondo le raccomandazioni dell'American Society of Echocardiography[1], sono stati valutati separatamente da due cardiologi pediatri.

**Analisi statistica.** Per dedurre l'utilità diagnostica relativa alla valutazione clinica ne è stata calcolata la sensibilità, la specificità, il valore predittivo positivo ed il valore predittivo negativo, utilizzando come *gold standard* l'esame ecocardiografico.

## Risultati

L'iniziale valutazione clinica ha consentito di porre diagnosi di soffio funzionale in 210 pazienti (Groppo A) e di soffio patologico in 45 pazienti (Gruppo B) e dubbia patologia in 5 (Gruppo C). I dati ECG hanno confermato la presenza di alterazioni patologiche (destroposizione cardiaca) solo in 1 paziente del Gruppo B. I risultati ecocardiografici hanno mostrato i seguenti dati: nel Gruppo A la presenza di una patologia organica in 15 pazienti (in particolare

- Copyright - Il Pensiero Scientifico Editore downloaded by IP 216.73.216.252 Tue, 15 Jul 2025, 05:25:00



in 5 pazienti un difetto interatriale tipo ostium secundum di piccole dimensioni, in 6 un forame ovale pervio, in 1 un'insufficienza mitralica, in 2 un'aorta bicuspide ed in 1 una cardiomiopatia restrittiva) (Fig. 1); nel Gruppo B è stata esclusa una patologia organica in 3 pazienti e nel Gruppo C in 2 pazienti. Paragonando i dati clinici a quelli eco, emerge che nel 7% dei pazienti con riscontro clinico di soffio funzionale è stata osservata una patologia organica (Tab. I).

Utilizzando come parametro di riferimento l'eco, la sensibilità della valutazione clinica è stata del 75%, la specificità del 97%, il valore predittivo positivo del 90% e il valore predittivo negativo del 92%.

Pertanto l'esecuzione di un esame eco ha consentito di evidenziare patologie non altrimenti diagnosticate con il solo esame clinico.

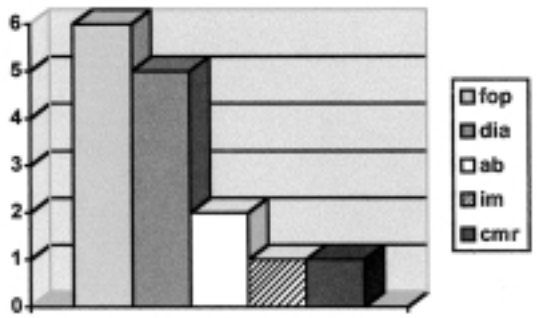


**Figura 1.** *Risultati ecocardiografici. Patologie organiche riscontrate in 15 pazienti del Gruppo A.*

**Tabella I.** Integrazione dei dati clinici ed ecocardiografici.

| | Concordanza | Discordanza |
|---|---|---|
| Gruppo A | 195 (93%) | 15 (7%) |
| Gruppo B | 42 (93%) | 3 (7%) |
| Gruppo C | 3 (60%) | 2 (40%) |

## Discussione

La presenza di un soffio cardiaco rappresenta la più frequente indicazione per cui un bambino viene inviato dal cardiologo pediatra, circa il 50% secondo i dati della letteratura[2-6]. Molti autori asseriscono, in base alla loro esperienza, che la sola visita clinica presenta una buona attendibilità nella diagnosi differenziale, dal 95% secondo Geva et al.[5] all'89% per Smythe et al.[4] e che, quindi, solo una scarsa percentuale di patologie peraltro minori sfugge ad un'adeguata tipizzazione diagnostica[7]. Questa affermazione viene anche convalidata da una logica costo-beneficio, molto attuale nella realtà sanitaria[8-10]. Danford[11], ad esempio, spiega le sue perplessità nell'esecuzione di un esame eco in questa categoria di pazienti perché la diffusione del soffio cardiaco in età pediatrica non si accorda con l'alto costo che l'applicazione della metodica comporta.

Inoltre, le recenti linee guida, cioè le tendenze per un appropriato utilizzo delle tecniche diagnostiche e terapeutiche al fine di ottimizzare il management terapeutico dei pazienti ed i costi sanitari, non indicano come necessario l'utilizzo dell'eco in questo tipo di problematica[12]. Nella nostra esperienza 15 pazienti sarebbero sfuggiti alla diagnosi se valutati solo mediante ascoltazione cardiaca. La nostra valutazione clinica presenta un'affidabilità diagnostica del 92%, pari all'esperienza che molti altri autori hanno riportato. Tuttavia il peso di questo risultato è stato da noi interpretato in modo diverso rispetto a quanto ritenuto in gran parte dalla letteratura. In tal senso abbiamo osservato che, dopo i maggiori costi, una motivazione adottata a sfavore dell'esecuzione dell'eco è che le patologie non evidenziate solitamente all'esame clinico sono delle patologie minori, quali piccoli difetti interventricolari, aorta bicuspide, ecc., e come tali compatibili con una buona qualità di vita, a volte rendendosi superflua anche la necessità di una profilassi antibiotica[13,14]. Danford[11] ha definito come "trivial disease" questo tipo di patologie; nella sua casistica, costituita da pazienti etichettati come portatori di soffi funzionali con l'ascoltazione e poi opportunamente tipizzati mediante eco, sono state 24% nel gruppo di riferimento e del 14% nel gruppo eco. Non concordiamo con questa definizione di patologie "insignificanti", poiché non di patologie prive di significato trattasi ma di malattie minori, che, anche se non in grado di modificare l'aspettativa di vita del paziente, a nostro avviso devono essere adeguatamente definite e diagnosticate. Questo è valido, ad esempio, per il forame ovale pervio compatibile con una buona qualità di vita fino ad una certa età, ma associata successivamente ad un aumento del rischio cardioembolico[15]. Altro esempio a tale scopo è quello di un paziente della nostra casistica con una forma iniziale di cardiomiopatia restrittiva. Il bambino era asintomatico con soffio innocente clinico, ECG normale, mentre i dati eco mostravano i caratteri di dilatazione atriale ed alterazioni diastoliche. Attualmente è in lista per trapianto cardiaco.

In pazienti asintomatici come questo, la diagnosi precoce di un'altra forma di cardiomiopatia potrebbe variare moltissimo la storia naturale.

Altra considerazione che vogliamo fare riguarda il ruolo del cardiologo pediatra e il ruolo di una corretta ascoltazione cardiaca. La realtà italiana non offre una specializzazione inerente all'argomento, ma solo dei corsi di perfezionamento con periodi di training di durata variabile presso strutture adeguate. Inoltre i centri di cardiologia pediatrica di secondo livello sono numericamente limitati ed ubicati preferenzialmente in alcune aree geografiche.

Da tutto questo deriva che in una logica costo-beneficio è meno costoso eseguire una valutazione completa (visita ed eco) in centri di primo livello piuttosto che

- Copyright - Il Pensiero Scientifico Editore downloaded by IP 216.73.216.252 Tue, 15 Jul 2025, 05:25:00



raggiungere centri più specializzati per una sola valutazione clinica. Inoltre, questo atteggiamento assicura una maggiore completezza diagnostica dal momento che l'attendibilità clinica aumenta in base all'esperienza dell'operatore. Infatti Hansen et al.[16] riportano che solo il 50% dei pediatri non specializzati è riuscito a porre una corretta diagnosi differenziale tra soffio innocente e patologico. Una corretta ascoltazione cardiaca, inoltre, è diventata un bene sempre più prezioso, soprattutto perché l'aumento delle tecniche ultrasonografiche ha ridimensionato il ruolo di questa pratica semeologica nell'insegnamento e nella clinica[17]. Questo aspetto associato ad un già codificato limite dell'orecchio umano per la ricezione delle basse frequenze può rendere ragione della non completa accuratezza dell'esame clinico. In un recente lavoro effettuato su 287 pazienti con vari gradi di difetto interventricolare è stato osservato come il riconoscimento clinico di difetti interventricolari di medie e grandi dimensioni è molto meno accurato, rispetto a quello di difetti di minori dimensioni[18,19].

Alla luce di queste considerazioni, a nostro avviso, i dati clinici dovrebbero essere sempre integrati e connessi all'esame eco allo scopo di limitare i potenziali limiti inerenti ad ambedue gli atteggiamenti metodologici. Ci auguriamo, inoltre, che le linee guida rappresentino sempre non un protocollo da implementare necessariamente, ma da interpretare in base alle realtà ed alle esigenze locali. Pertanto nonostante molti autori asseriscano che non appare giustificata l'esecuzione di un esame eco a tutti i bambini con problemi di diagnosi differenziale di soffio cardiaco, noi non siamo convinti che la sola visita clinica possa sempre e comunque risolvere questa problematica.

Vogliamo guardare ai nostri risultati, così come ad altri riportati in letteratura, secondo questa prospettiva che sembra suggerire nella gestione del soffio cardiaco l'utilizzo dell'eco al fine di rendere più completa e sicura la diagnosi. Questa nostra condotta non trova sostegno, probabilmente, in una logica costo-beneficio, ma ricordiamo che in questa nuova realtà sanitaria trova posto una responsabilità medico-legale, per cui una diagnosi certa oltre a servire come sempre al paziente, potrebbe tutelare anche il medico, evitandogli eventuali spiacevoli "complicanze".

## Riassunto

*Razionale*. È davvero scomparsa la necessità di eseguire un ecocardiogramma nella diagnosi differenziale dei soffi di natura funzionale in età pediatrica?

*Materiali e metodi*. A tale scopo sono stati valutati 260 bambini (132 maschi, 128 femmine, range di età 1-84 mesi) inviati presso il nostro laboratorio ecocardiografico pediatrico per il riscontro di un soffio cardiaco. Tutti i bambini sono stati sottoposti a valutazione clinica e strumentale (ECG ed eco) da parte di due cardiologi pediatri che hanno operato delle valutazioni indipendenti.

*Risultati*. Con la valutazione clinica è stata posta diagnosi di soffio funzionale in 210 pazienti (Gruppo A), soffio patologico in 45 (Gruppo B) e di dubbia patologia in 5 (Gruppo C). L'ECG è risultato alterato in 1 solo paziente del Gruppo B. Con l'eco si è evidenziata la presenza di una patologia in 15 pazienti del Gruppo A (in 6 forame ovale pervio, in 5 difetto interatriale, in 2 aorta bicuspide, in 1 insufficienza mitralica ed in un altro cardiomiopatia restrittiva), mentre nei gruppi B e C è stata esclusa un'alterazione organica in 3 e 2 pazienti rispettivamente. Utilizzando come *gold standard* l'esame ecocardiografico, la nostra analisi clinica ha presentato una sensibilità del 75%, una specificità del 97%, un valore predittivo positivo del 90% ed un valore predittivo negativo del 92%.

*Conclusioni*. In base alla nostra esperienza, nei bambini affetti da soffio funzionale suggeriamo di eseguire un esame ecocardiografico per una più precisa e corretta diagnosi differenziale.

*Parole chiave:* Ecocardiografia; Soffio cardiaco funzionale.

## Ringraziamenti

Si ringrazia il Dr. Corchia, Primario della Divisione di Neonatologia dell'Azienda Ospedaliera di Cosenza, per l'accurata revisione del manoscritto.

## Bibliografia

1. Feigenbaum H. Echocardiography. 5th edition. Philadelphia, PA: Lea and Febiger, 1986: 577.
2. Tavel ME. The systolic murmur: innocent or guilty? Am J Cardiol 1977; 39: 757-9.
3. Newburger JM, Rosenthal A, Williams RG, Fellows K, Miettinen OS. Noninvasive tests in the initial evaluation of heart murmurs in children. N Engl J Med 1983; 308: 61-4.
4. Smythe JF, Teixeira OH, Vlad P, Demers PP, Feldman W. Initial evaluation of heart murmurs: are laboratory tests necessary? Pediatrics 1990; 86: 497-500.
5. Geva T, Hegesh J, Frand M. Reappraisal of the approach to the child with heart murmurs: is echocardiography mandatory? Int J Cardiol 1988; 19: 107-13.
6. Gessner IH. What makes a heart murmur innocent? Pediatr Ann 1997; 26: 82-91.
7. Pelech AN. The cardiac murmur: when to refer? Pediatr Clin North Am 1998; 45: 107-22.
8. Danford D, Nasir A, Gumbiner C. Cost assessment of the evaluation of heart murmurs in children. Pediatrics 1993; 91: 365-8.
9. McLaren MJ, Lachman AS, Pocock WA, Barlo JB. Innocent murmurs and third heart sounds in black school children. Br Heart J 1980; 43: 67-73.
10. Alvares S, Ferreira H, Braga AC, et al. Referrals to paediatric cardiology - 18 month study. Nascer Crescer 1997; 6: 20-4.
11. Danford DA. Cost-effectiveness of echocardiography for

- Copyright - Il Pensiero Scientifico Editore downloaded by IP 216.73.216.252 Tue, 15 Jul 2025, 05:25:00



evaluation of children with murmurs. Echocardiography 1995; 12: 153-62.
12. Driscoll D, Allen HD, Atkins DL, et al. Guidelines for evaluation and management of common congenital problems in infants, children, and adolescents. A statement for healthcare professionals from the Committee on Congenital Cardiac Defect of the Council on Cardiovascular Disease in the Young, American Heart Association. Circulation 1994; 90: 2180-8.
13. Arlettaz R, Archer N, Wilkinson AR. Natural history of innocent heart murmurs in newborn babies: controlled echocardiography study. Arch Dis Child Fetal Neonatal Ed 1998; 78: F166-F170.
14. Du ZD, Roguin N, Barak M. Clinical and echocardiographic evaluation of neonates whit heart murmurs. Acta Paediatr 1997; 86: 752-6.
15. Cheitlin MD, Alpert JS, Armstrong WF, et al. ACC/AHA Guidelines for the Clinical Application of Echocardiography. A report of the American College of Cardiology/American Heart Association Task Force on Practice Guidelines (Committee on Clinical Application of Echocardiography). Developed in collaboration with the American Society of Echocardiography. Circulation 1997; 95: 1686-744.
16. Hansen LK, Birkebaek NH, Oxhoj J. Initial evaluation of children with heart murmurs by the non-specialized pediatrician. Eur J Pediatr 1995; 154: 15-7.
17. Tavel ME. Cardiac auscultation. A glorious past-but does it have a future? Circulation 1996; 93: 1250-3.
18. Danford D, Ameeta B, Flectcher S, et al. Children with heart murmur: can ventricular septal defect be diagnosed reliably without an echocardiogram? J Am Coll Cardiol 1997; 30: 243-6.
19. Sapin SO, Junkel PA, Wong AL, Simandle RG. The congenital isolated ventricular septal defect. Pediatrics 1994; 93: 516-8.